

UTILISATION DE LA RADIOFRÉQUENCE MONOPOLAIRE CAPACITIVE/RÉSISTIVE À 448 kHz (INDIBA®) DANS LE RAFFERMISSEMENT DES TISSUS

Jessica Tapusoa, AesthetiCare Medspa, Leawood, États-Unis d'Amérique, février 2021
<https://greatskinkc.com/>

INTRODUCTION

Une femme de 49 ans, sans aucuns antécédents médicaux liés à sa problématique, s'est présentée pour un problème de relâchement cutané de l'arrière des cuisses, avec une perte d'élasticité et un relâchement de la peau, ainsi qu'une surface cutanée irrégulière et plissée.

La patiente n'avait pas la possibilité de pratiquer une activité physique ou de modifier son alimentation pour améliorer son apparence, car son médecin lui avait déconseillé de faire du sport en raison de la récente intervention chirurgicale qu'elle venait de subir pour une augmentation mammaire.

C'est pour cette raison que la patiente a souhaité consulter *Jessica Tapusoa* au Centre *AesthetiCare Medspa* (États-Unis) pour remodeler la zone des cuisses et améliorer l'aspect des tissus.

PROTOCOLE THÉRAPEUTIQUE

La patiente a été traitée par radiofréquence monopolaire capacitive/résistive (RFMCR) à 448 kHz (INDIBA®), à raison de quatre séances de 60 minutes chacune.

Elle a reçu des séances de traitement hebdomadaires pendant quatre semaines. Le protocole consistait à appliquer la RFMCR de 448 kHz dans des conditions d'hyperthermie au début du traitement, pour évoluer progressivement vers des effets thermiques au cours de la même séance (traitement choc), uniquement à l'aide d'une électrode résistive de 50 mm sur chaque cuisse.

DISCUSSION

Les traitements de raffermisssement sont l'un des protocoles les plus demandés par les femmes qui se rendent dans des centres de beauté. La thérapie par RFMCR de 448 kHz est un outil très utile pour redéfinir et raffermer le corps tout en procurant une sensation agréable au patient pendant le traitement.

Dans le présent cas clinique, nous avons évalué les effets d'un traitement par RFMCR à 448 kHz chez une patiente souhaitant raffermer la zone des cuisses,

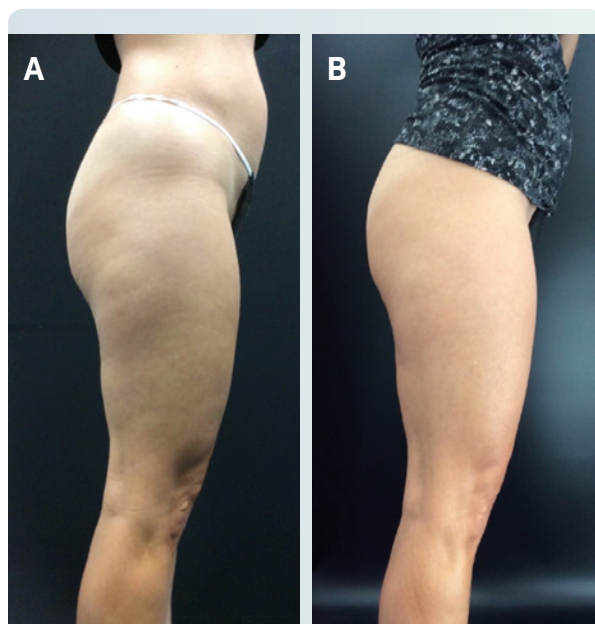


Figure 1. (A) Photo latérale de la patiente avant et (B) un mois après le traitement. Une amélioration significative des tissus a été observée après le traitement.

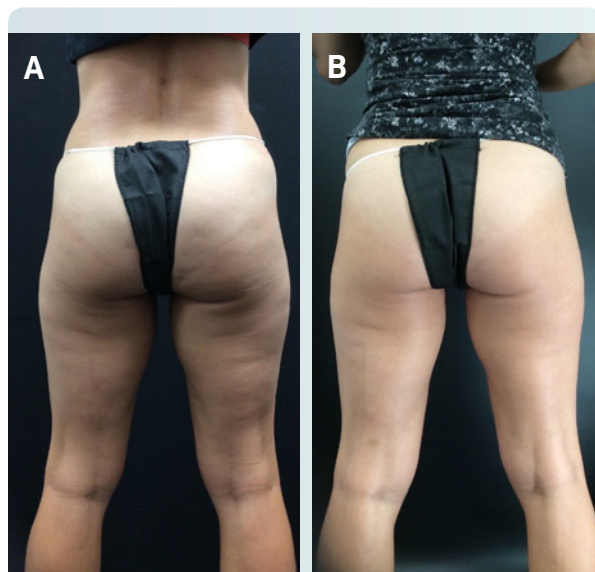


Figure 2. (A) Photo de dos de la patiente avant et (B) un mois après le traitement. Une redéfinition/réduction du contour des cuisses a pu être observée.

mais présentant une contre-indication médicale à la pratique d'une activité physique et ne pouvant pas suivre de régime alimentaire spécifique en raison de sa récente hospitalisation.

Ce cas précis nous a permis de constater l'efficacité de la technologie INDIBA® en monothérapie dans des traitements de raffermissement et de remodelage, car nous avons pu observer ses effets sur les zones traitées en tant que traitement indépendant, sans intervention d'autres facteurs.

CONCLUSIONS

Ce cas clinique nous a permis de vérifier les effets de la RFMCR à 448 kHz dans le raffermissement et la redéfinition des zones traitées. Elle a montré des résultats rapides, visibles et efficaces sur la zone traitée, le tout en quatre séances, ce qui constitue une grande réussite. Ces résultats ont également été très satisfaisants pour la patiente, non seulement en raison des résultats exceptionnels obtenus, mais aussi grâce à la sensation agréable ressentie pendant les séances.

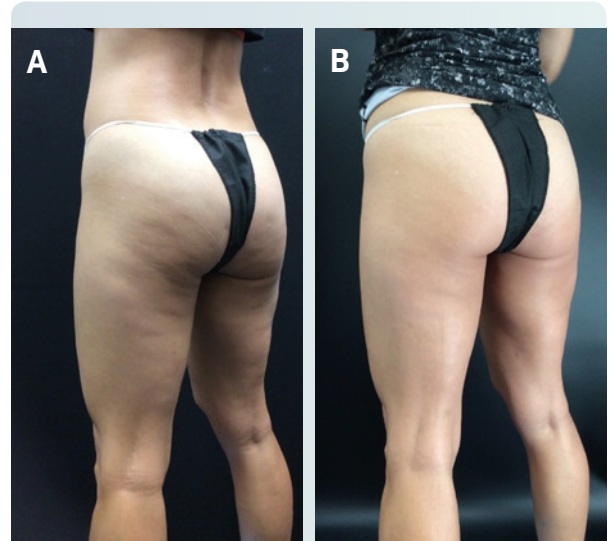


Figure 3. (A) Photo postéro-latérale de la patiente avant et (B) un mois après le traitement. Une redéfinition/réduction du contour des cuisses, un lissage de la peau et un raffermissement des tissus ont pu être observés.