

L'EFFICACITÉ DE LA RADIOFRÉQUENCE MONOPOLAIRE SUR LE TRAITEMENT DE LA CELLULITE

YUPAKORN K*, AMORNVITTAYACHAM O**, UDOMPATAIKUL M*

* Skin Center, École de médecine, Srinakharinwirot University, Bangkok. ** Département de radiologie, École de médecine, Srinakharinwirot University, Bangkok - Thaïlandia. Srinagrainsd Medicine Journal. 2010; 25(4):258-264.

OBJECTIF

Évaluer l'efficacité de la radiofréquence monopolaire capacitive/résistive à 0,448 MHz sur le vieillissement de la peau.

MATÉRIELS ET MÉTHODES

Vingt et une patientes de sexe féminin âgées de 40 à 56 ans (moyenne d'âge 46 ans). Les patientes ont reçu 15 séances de traitement (dont 10 min de traitement avec électrode capacitive + 5 min de traitement avec électrode résistive) avec un dispositif de radiofréquence monopolaire à 0,448 MHz (INDIBA® Barcelone en Espagne).

L'évaluation a été réalisée par la mesure l'hydratation de la peau et du sébum, l'élasticité de la peau et la largeur et la profondeur des rides.

RÉSULTATS

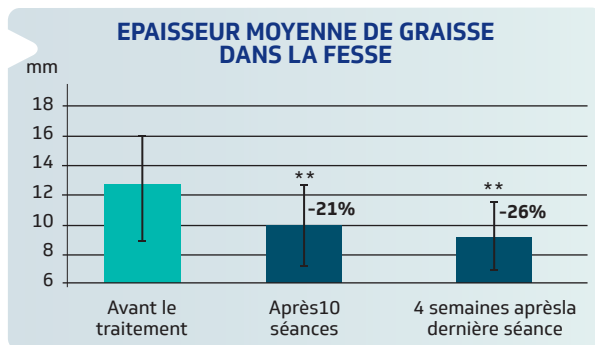
Résultats après 15 séances de traitement :

L'élasticité de la peau a augmenté en moyenne de 19,6% (graphique 1).

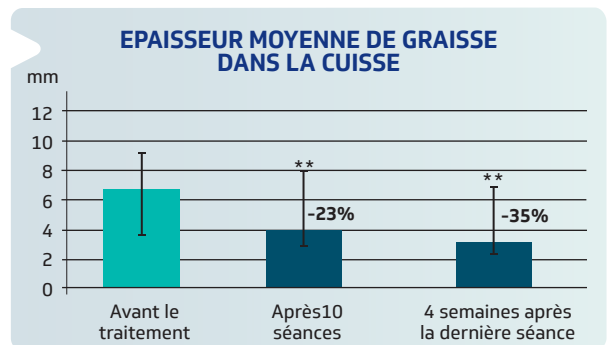
Les microphotographies de la peau ont montré une réduction moyenne de largeur des rides de 26,5% et une diminution de la profondeur de 32,6% (graphique 2 et photos 1, 2 & 3).

L'hydratation de la peau a augmenté de 9,7%.

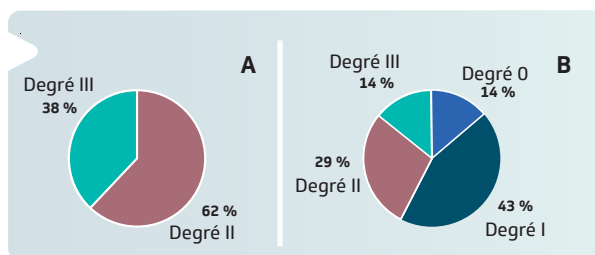
Il y a une diminution moyenne de 3,3 g/cm² de sébum de la peau (2,1%).



Graphique 1 : le graphique montre l'épaisseur moyenne de graisse dans la fesse après 10 séances de traitement et 4 semaines après la dernière séance. Les astérisques montrent les différences statistiquement significatives ($p=0.002$) par rapport au périmètre avant le traitement.



Graphique 2 : le graphique montre l'épaisseur moyenne de graisse dans la cuisse après 10 séances de traitement et 4 semaines après la dernière séance. Les astérisques montrent les différences statistiquement significatives ($p=0.002$) par rapport au périmètre avant le traitement.



Graphique 3 : Le graphique A montre la répartition des stades de la cellulite du groupe d'étude. Le graphique B montre que pour 86% des patients, le degrés de cellulite a diminué après 10 séances de traitement.

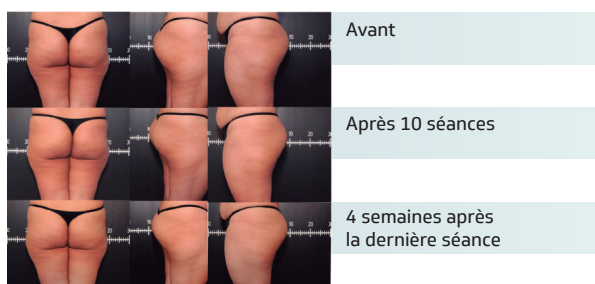


Photo 2 : Évolution de la cellulite après 10 séances de traitements et 4 semaines après la dernière séance en comparaison à l'état avant traitement.

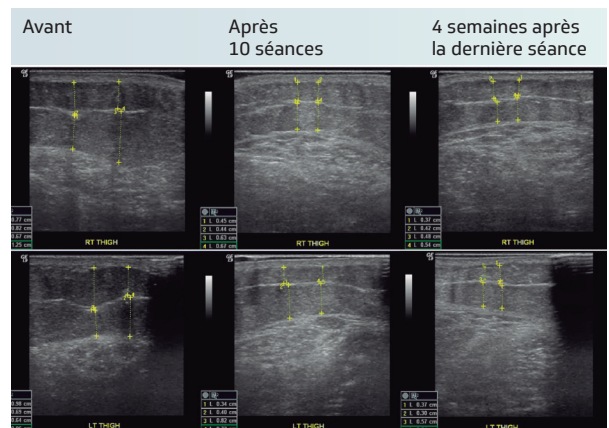


Photo 1 : Echographie montrant la diminution de la couche de graisse dans la région de la cuisse après 10 séances de traitement et 4 semaines après la dernière séance.

CONCLUSIONS

La radiofréquence monopolaire capacitive/résistive à 0,448 MHz d'INDIBA a démontré une évolution favorable à toutes les évaluations. C'est ainsi un moyen efficace et une alternative sûre pour traiter le vieillissement cutané.